Lane Medical Library

Ueber Tumoren im vorderen Mediastinum.

INAUGURAL-DISSERTATION

WELCHE ZUR

ERLANGUNG DER DOCTORWÜRDE

IN DER

MEDICIN UND CHIRURGIE

MIT ZUSTIMMUNG DER

MEDICINISCHEN FACULTÄT

DER

FRIEDRICH-WILHELMS-UNIVERSITÄT ZU BERLIN

AM 11. OCTOBER 1898

NEBST DEN ANGEFÜGTEN THESEN

ÖFFENTLICH VERTEIDIGEN WIRD

DER VERFASSER

Fritz Becker

aus Brandenburg b./H.

OPPONENTEN:

Hr. Dr. med. v. Burski, Unterarzt.
- cand. med. Arndt.
- stud. med. Eckstein.

Berlin.

Druck von E. Ebering.

Mohrenstrasse 59.

Digitized by the Internet Archive
in 2026

https://archive.org/details/uebertumorenimvo0000vari

Dem Andenken meiner lieben Eltern

und

meinem lieben Oheim und Vormund

Sanitätsrat Dr. Schroeter z. Eichberg i. Rhg.

in Dankbarkeit gewidmet.

Die Tumoren, welche im vorderen Mediastinum vorkommen, sind meist sekundärer Natur, indem sie ausgehn von den Rippen, den Lungen, vom Sternum oder auch von entfernteren Gegenden. Es giebt jedoch daselbst auch primäre Tumoren, ja dieselben scheinen garnicht so selten zu sein, wie man gewöhnlich annimmt. So hat Fütterer im Anschluss an einen auf der Würzburger Klinik beobachteten Fall 68 weitere aus der Litteratur zusammengestellt, davon entfallen 56 auf das männliche, 24 auf das weibliche Geschlecht, bei 8 ist kein Geschlecht angegeben. Unter den Tumoren waren am häufigsten die Carcinome (28) und die Sarkome (15), ferner erwähnt er 3 Fibrome, 1 leukämischen Tumor, 12 Fälle waren ohne bestimmte Diagnose.

In vielen Fällen ist nicht sicher zu entscheiden, von welchen Gebilden des Mediastinum die Geschwülste ausgehn. Gewöhnlich werden als Ursprungsstellen angenommen die Lungenwurzel, eine persistierende Thymus, die Lymphdrüsen oder das Bindegewebe des Mediastinum anticum sowie auch die Wandungen der darin verlaufenden grossen Gefässe.

Die Geschwülste können somit fortgeleitet oder an Ort und Stelle entstanden sein. Allen Formen maligner Tumoren wohnt aber die Neigung inne, sich auf die Nachbarorgane auszudehnen: sie ergreifen hier daher nicht selten die mediastinalen Lymphdrüsen, gehn über auf die Pleura und die Lungen, in vielen Fällen finden sich auch Metastasen in entfernteren Partien, besonders am Halse. Der oben erwähnte Fall von Fütterer ist für diese Art der

Verbreitung ein ungemein lehrreiches Beispiel. Die Geschwulst, ein Sarkom, umfasste ringförmig den Oesophagus und die grösseren Gefässe (Aortenbogen, A. pulmonalis und A. subclavia), welche sie comprimierte, die Trachea wurde ebenfalls umschlossen und mit dem Herzbeutel war der Tumor verwachsen, oberhalb des Iugulum fanden sich degenerierte zum Teil bedeutend angeschwollene Drüsen.

Es finden sich ferner im Mediastinum anticum Exostosen, welche vom Sternum nach innen wachsen, dann Fibrome und Lipome ausgehend vom Bindegewebe oder vom Fett im Mediastinum. Auch die Lymphdrüsen daselbst können z. B. durch Tuberkulose oder Leukämie geschwulstartig vergrössert werden und schliesslich dieselben Erscheinungen hervorrufen wie die anderen Geschwülste. Unter den primären Tumoren des Mediastinum anticum nehmen auch die Dermoidcysten unser Interesse in Anspruch, auch Echinokokken hat man schon dort beobachtet.

Die Verbreitung der Tumoren kann in manchen Fällen eine vollständige Kompression des Oesophagus, der Trachea und der grossen Gefässe mit allen daraus entstehenden lebensgefährlichen Folgen bewirken. Von den Gefässen fallen die Venen gewöhnlich zuerst zum Opfer, die Arterien leisten wegen der grösseren Stärke und Elastizität ihrer Wandungen meist länger Widerstand.

Die Symptomatologie der Mediastinaltumoren ist keine typische, daher ist auch die Verwertung der einzelnen Erscheinungen nur mit grosser Vorsicht zu empfehlen. Zunächst muss betont werden, dass manche selbst ausgebreitete Tumoren wenig oder gar keine Erscheinungen hervorrufen, andere machen sich erst ganz kurze Zeit vor dem Tode bemerkbar, dies hängt teils von der Grösse und dem langsameren oder schnelleren Wachstum ab, teils von ihrem Sitze, letzterem dürfte wohl die meiste Bedeutung beizulegen sein.

In manchen Fällen klagen die Patienten zunächst über ein beengendes Gefühl, Druck und stechende Schmerzen, die nicht selten intermittieren oder sich stetig vergrössern,

oftmals gesellen sich dazu katarrhalische Zustände. Bisweilen kommt es zu Hustenparoxysmen mit mehr oder weniger bedrohlichen Erstickungsanfällen und Atemnot, viele Patienten werden oft heiser oder ganz stimmlos. Ausser den genannten Erscheinungen kommt es zu Störungen im Bereich des Oesophagus, die Speisen passieren schlecht oder garnicht den verengten Kanal, werden wieder erbrochen und die Kranken kommen in ihrer Ernährung herunter. Hand in Hand damit gehen Cirkulationsstörungen durch Druck auf die grossen Gefässstämme und konsekutiv kollaterale Gefässerweiterungen, die Hautvenen sind besonders am Hals und im Gesicht, wohl auch auf der Brust und in der Bauchgegend sehr erweitert und geschwollen, das Aussehn wird cyanotisch. Während der Druck auf den N. larygeus inf. Aphonie bedingt, wird die Kompression der Gefässe, die Stauungen im Gebiete des Halses, des Gesichts und wohl auch der oberen oder unteren Extremität verbunden mit der durch Druck auf den N. vagus hervorgerufenen Verlangsamung der Herzthätigkeit und des Pulses auch Veränderungen am Herzen hervorrufen.

Hat die Geschwulst grosse Ausdehnung gewonnen, so kann das Herz und Zwerchfell verdrängt werden und die Form des Thorax eine wesentliche Abänderung von der Norm erfahren. Der Thorax kann hervorgewölbt sein oder auch von der Geschwulst nahe zum Schwund gebracht werden, sodass dieselbe an irgend einer Stelle zu Tage tritt, ähnlich wie es bei einem Aneurysma vorkommt.

Einen sehr gewöhnlichen Abschluss des Leidens bietet häufig ein ganz akut auftretendes Lungenödem, oder die Kranken gehn an einer Herzparalyse oder an Kohlensäureintoxikation, manchmal unter Konvulsionen zu Grunde. Hierher dürften auch die plötzlichen Todesfälle kleiner Kinder bei dem als „status lymphaticus“ bezeichneten Zustande gerechnet werden, bei der Sektion findet man meist eine starke Hyperplasie des lymphatischen Gewebes, besonders der Thymus, der Tod erfolgt hier plötzlich unter

den Erscheinungen des Glottiskrampfes, offenbar durch Herzlähmung.

Je nach der Ausdehnung der Geschwulst findet sich bei der Perkussion eine gedämpfte Stelle, doch kann die Grösse der Geschwulst durch die Ueberlagerung der Lunge verdeckt werden. Die Auskultation an dieser Stelle ergiebt abgeschwächtes vesikuläres Atmen.

3 aus der von Bergmannschen Klinik mir zur Verfügung gestellte Fälle gestatten mir einen kleinen Beitrag zur Kenntnis der Genese sowie der Ausbreitung der Tumoren im vorderen Mediastinum zu liefern.

I. Fall.

Pat. 33 Jahre, Landbriefträger.

17. 3. 1893. Anamnese: Pat. will bisher mit Ausnahme eines im 15 Lebensjahre durchgemachten Typhus stets gesund gewesen sein, den Anfang des jetzigen Leidens führt er auf eine Erkältung während einer Fahrt im Schlitten Dzbr. 92 zurück. Einige Tage darauf stellte sich Husten ein und wurde eine Anschwellung des Halses und rechten Armes bemerkt.

Während der Husten durch Einnehmen von Medizin im Januar 93 nachliess, fiel dem Pat. eine kleine, harte Anschwellung in der fossa jugularis auf, die am oberen Brustbeinrand fest verwachsen war. Sie fühlte sich hart an und nahm langsam zu. Die Anschwellung des Halses und des rechten Armes schwand bald vollständig, nachdem mehrere Blutegel angesetzt waren, doch blieb die rechte Seite des Halses dick und fühlte sich hart an. Allmählich stellten sich Atembeschwerden ein, die Stimme wurde etwas heiser, Anstrengungen verursachten Atemnot, nachts stellten sich öfter Anfälle schwererer Dyspnoë ein, so dass der Arzt die Aufnahme in die Klinik empfahl.

Status: Kräftig gebauter Mann mit gut entwickelter Muskulatur. Gesicht gerötet, Kopf und Brust nach vorne geneigt, Stimme auffallend hoch, leise und heiser, Inspirationen von giemendem Geräusch begleitet. Atmung ober-

flächlich ohne Einziehungen, beim Sprechen nach wenig Worten Inspiration. Der Hals erscheint an beiden Seiten, besonders aber rechts verdickt, seine Hautvenen treten stark gefüllt hervor; ebensolche in der Magengrube und im 6. linken Interkostalraum.

Die beiden Supraklavikulargruben sind leicht hervorgewölbt, an der rechten Halsseite ein harter unbeweglicher Tumor von der Fossa iugularis bis zum Cucullarisrand fühlbar; die Haut über ihm ist unverändert und abhebbar, der Sternocleidom liegt beweglich über dem Tumor. Am oberen Rande des manubrium sterni findet sich ein die fossa iugularis ausfüllender, etwa wallnussgrosser, harter Tumor, der von normaler Haut bedeckt ist, sich scheinbar in den Isthmus gland. thyreoid. fortsetzt und dem Brustbein fest aufliegt.

Bei Perkussion des Thorax findet sich hinten überall reiner Lungenschall, vorn dagegen ist über dem Brustbein und etwa 4 Querfinger breit nach beiden Seiten bis ins untere Drittel des Sternum reichend vollständige Dämpfung, die links in die Herzdämpfung übergeht. Spitzenstoss verbreitert im 5. l. I. C. R. etwas nach aussen von der Mammillarlinie zu fühlen. Herz- und Lungenauskultation ergiebt normale Beschaffenheit. Puls gut, regelmässig, 80—90.

18. 3. Mit Kehlkopfspiegel sieht man ziemlich weit in die gerötete Trachea hinein, das linke Stimmband bleibt sowohl bei Phonation als auch bei Atmung etwas zurück, ist jedoch nicht vollständig gelähmt, über Schlingbeschwerden wird nicht geklagt.

19. 3. Heute morgen um 1 Uhr bekam Pat., der in der vorigen Nacht mit mehreren Unterbrechungen gut geschlafen hat, nach einigem Husten plötzlich starke Dyspnoë, dabei hatte er tief cyanotisches Aussehen und wurde bewusstlos. Puls sehr klein, kaum zu fühlen. Nach einer Morphiuminjektion (0,01) wird die Atmung ruhiger und besser und stellt sich Schlaf ein. Am Tage ist Pat. auf und ohne Beschwerden. Im Bett muss er halb sitzende Stellung einnehmen, bei flacherem Liegen Atembeschwerden.

20. 3. Jeden Abend 0,01 Morphium in Milch, da Hustenreiz namentlich Nachts vorhanden.

21. 3. Heute morgen $^1/_2 6$ bis 8 Uhr wiederum ein Anfall starker Dyspnoë, die nach Morphiuminjektion schwindet.

28. 3. Kürzere dyspnoïsche Anfälle haben sich bisher alle 2—3 Nächte wiederholt. Heute Nachmittag $^1|_2 4$ Uhr stellt sich, als sich Pat. beim Strümpfeanziehen bückt, wiederum plötzliche Atemnot ein. Tiefe Cyanose, kaum fühlbarer Puls, Spitzenstoss hebend, unregelmässig aussetzend, Bewusstlosigkeit. Morphium 0,03. Pat. muss sitzend auf der Bettkante gehalten werden, da beim Liegen keine Inspiration möglich ist. Gegen 6 Uhr wird die Atmung langsamer, öfter aussetzend. Puls nicht zu fühlen, Herzstoss schwach, unregelmässig und langsam. Um 7 Uhr Exitus.

29. 3. Obduktion: Mittelgrosser, ziemlich kräftiger Mann. Die vordere Halsgegend, beide Supraclavikulargruben hervorgewölbt, über dem oberen Rand des Mannbrium sterni ein wallnussgrosser Tumor sichtbar. Nach Durchschneidung des rechten Sternocleidomast. sieht man einen eigrossen Tumor, der etwa dem rechten Schilddrüsenlappen entspricht, über dem der Sternothyreoïdeus fächerförmig ausgebreitet ist, z. T. fest verwachsen liegt. Am hinteren Rande liegt die Geschwulst auf der stark erweiterten Iugularis, nach vorne setzt sich der harte knollige Tumor über den Isthmus fort und geht in den linken Schilddrüsenlappen über. Die Trachea mit dem Kehlkopf etwas nach links verschoben. In der Regio submentalis geschwollene Lymphdrüsen.

Rippen und Clavicula werden auf beiden Seiten 5 cm parallel dem Sternum durchsägt, die Halseingeweide obernalb des Zungenbeins mit den Gefässen durchschnitten und die Lungen im Zusammenhang mit der vorderen Brustwand und den Halseingeweiden herausgenommen.

Es findet sich zwischen Sternum und Trachea ein harter kindskopfgrosser Tumor im Zusammenhang mit dem

oben beschriebenen, der namentlich an der rechten Seite der Trachea stark hervorspringt. Dieselbe ist 3 Querfinger von den Sternumrändern entfernt bis etwa 2 Querfinger vor der Bifurkation der Trachea stark säbelscheidenförmig gedrückt. Die Trachea ist vollständig fest mit dem Tumor verwachsen, er legt sich nach unten keilförmig auf den Herzbeutel, für den Aortenbogen sowie für die oval gedrückte Anonyma zeigt er eine Rinne. Der Ausgang der Carotis dextra und Subclavia liegt innerhalb des Tumors, die linke Subclavia liegt fest verwachsen auf seiner Hinterfläche. Der ganze Tumor ist keilförmig zwischen beide Lungenspitzen gewachsen, reicht beiderseits etwa 5 cm über den Sternalrand hinaus, nach unten bis zur 3. Rippe und ist mit den oberen Partieen des Herzbeutels wie mit der Pleura pulmonalis fest verwachsen. Die Trachea wurde an die Wirbelsäule gepresst, die rechte ven. iugul, ist in ihrer ganzen Ausdehnung mit einem dicken Thrombus gefüllt, das Herz ist soweit nach unten gedrängt, dass die Spitze sich am unteren Rand der 6. Rippe befindet. An der Lunge geringes Emphysem. Der Tumor ist von harter Konsistenz, an einzelnen Stellen etwas erweicht, von weisslich gelber Farbe, die oben beschriebenen Schilddrüsenlappen zeigen auf dem Durchschnitt, dass namentlich rechts von dem Tumorgewebe die Drüse nach oben geschoben und mit verwachsen ist.

Die mikroskopische Untersuchung ergiebt, dass es sich um ein typisches Rundzellensarkom und zwar um ein Lymphosarkom handelt. Das Stroma für die massenhaften Rundzellen setzt sich zum Teil wenigstens aus anastomosierenden Zellen zusammen, an einzelnen Stellen reicht das lymphadenoïde Gewebe bis an die Peripherie und ist hier besonders schön zu erkennen. Das sehr feine Bindegewebsnetz ist mit Rundzellen über und über erfüllt, so dass man das Netz selbst gar nicht oder nur mit Mühe erkennen kann, an anderen Stellen treten die Zellen etwas zurück und das Bindegewebe, in welchem Zellen oft nur sporadisch gelegen sind, ist wieder deutlicher; am Rande

liegen an einzelnen Stellen Hohlräume, in den die Zellen verschwunden sind.

Die Zellen sind meist rund, von gleichmässiger Struktur, sie haben wenig Protoplasma und grosse, bläschenförmige Kerne.

In den Bindegewebszügen verlaufen auch Blutgefässe verschiedenen Kalibers, ihre Wandungen sind teilweise in der Geschwulst aufgegangen, auch ein Lymphgefäss ist auf dem Durchschnitt zu erkennen.

II. Fall.

Willy H., 5 Jahr alt, hatte Rachitis und von 4 Jahren Keuchhusten. Seit dieser Zeit bestanden leichte Atembeschwerden, die allmählich etwas zunahmen. Vor 1 Jahr bekam er an der rechten Seite des Halses eine Anschwellung, die Veranlassung zu einer Incision gab. Seit Jan. 95 entstanden an beiden Seiten des Halses weiche Anschwellungen, die seit 8 Tagen härter geworden sein sollen. Wegen eines heftigen Erstickungsanfalles brachte ihn die Mutter in die Klinik.

8. 4. Status: Pat. ist ein kräftiger Knabe, seine Eltern sind beide gesund. An beiden Seiten des Halses, besonders rechts, befinden sich harte Drüsenmassen neben einzelnen kleineren Drüsen. Atmung sehr angestrengt, Einziehungen des Iugulum und des Hypochondrium bei der Inspiration. Die Tonsillen geschwollen, ebenso die hintere Pharynxwand, Pat. liegt mit weit geöffnetem Munde da und hat einen rauhen Husten.

9. 4. Die Atmung ist etwas besser geworden. Ueber den Lungen hört man verstärktes Vesikuläratmen, der Perkussionsschall links von oben verkürzt. Zu beiden Seiten der Trachea im Iugulum sind feste Tumoren zu fühlen, in der Achselhöhle gleichfalls geringe Drüsenschwellungen. Die Milz ist deutlich fühlbar, ihr derb elastischer Rand reicht bis unter die Nabe höhe. Pat. bekommt Milch und Liquor Kal. acet.

15. 4. Atmung wenig verändert; am Rücken über dem Kreuzbein sind 2 pfenniggrosse Sugillationen in der Haut entstanden.

20. 4. Die Hautblutungen haben sich vergrössert; an beiden Händen und Vorderarmen sowie am rechten Fuss sind zahlreiche Petechien aufgetreten. Die Drüsen erscheinen stärker geschwollen, die Atmung ist etwas erschwert.

22. 4. Der ganze Leib bedeckt sich mit Petechien, die Atmung ist sehr erschwert und unvollkommen. Um eine Erleichterung dieses Zustandes zu schaffen, wurde die Tracheotomie gemacht. Unmittelbar nach ihr trat eine Apnoe ein. Kaum war die Atmung wieder eingetreten, so nahm sie schon nach 6 Minuten wieder mehr und mehr ab. Es gelang durch künstliche Atmung noch einmal eine Besserung, allein nur für kurze Zeit, die Katheterisation der Trachea ergab nur wenig flüssiges Blut in ihr, die Atmung hörte vollständig auf und das Kind blieb tot.

Sektion: Die ganze Haut der Leiche zeigt zahlreiche kleine bis linsengrosse Hämorrhagien. Der Hals ist rings umgeben von zahlreichen kleineren und grösseren Lymphdrüsen, in den Achselhöhlen sind kleinere Drüsen fühlbar. Bei Entfernung des Sternum kommt in der Höhe der 5. Rippe ein sehr harter Tumor zum Vorschein, welcher dem Sternum eng anliegt und den ganzen vorderen und mittleren Teil der Brusthöhle einnimmt. Beide Lungen sind nach hinten zurückgesunken, das Herz ist von der Brustwand nach hinten unten abgedrängt. Der Tumor reicht nach oben bis zum unteren Rande der Gl. thyreoïdea und liegt der Trachea dicht an, welche er nach hinten zusammenpresst, er scheint auch seiner Gestalt nach die Stelle der Thymusdrüse einzunehmen, er besteht aus mehreren Lappen von glänzend weissem Durchschnitt, einzelne Stellen sind von ausgetretenem Blute durchsetzt. Der Nasenrachenraum ist durch zahlreiche Lymphdrüsen, welche von der hinteren Wand in die Höhlung hineinreichen, fast verschlossen. Beide Tonsillen sind sehr gross, die Schleim-

haut des gesamten Pharynx ist mit Lymphknötchen bedeckt, unter der Schleimhaut sind zahllose Lymphknoten, welche fast ununterbrochen um die Trachea und den Oesophagus bis zur Bifurkation herumgehen. An Herz und Lunge nichts Abnormes, nur sind die Alveolen der Lunge sehr ausgedehnt, am Herzbeutel und der Pleura pulmonalis kleine Hämorrhagien. Im Mesenterium zahlreiche, geschwollene Lymphdrüsen. — Die Blutgerinnsel in den grossen Venen haben z. T. eine blassgelbe Farbe und zerfliessen leicht zu eiterähnlichen Massen.

Die mikroskopische Untersuchung der geschwollenen Lymphdrüsen ergiebt, dass das gesamte Gewebe in ein retikuläres Gewebe, welches Massen von einkernigen Rundzellen, sowie auch vereinzelte mehrkernige Zellen enthält, umgewandelt ist. Die Zellen gleichen den normalen Lymphkörperchen. Die Adventitia der Gefässe ist verdickt und besteht aus glänzenden Bindegewebsbündeln. An anderen Stellen ist das lymphadenoide Gewebe durch ein dichtes Flechtwerk von Faserzügen ersetzt, welches zwar vollgepfropft mit Lymphkörperchen ist, doch den bindegewebigen Charakter in den Vordergrund treten lässt.

Der Mediastinaltumor zeigt einen lobulären Bau. Die Läppchen sind durch lockeres Bindegewebe an einander geheftet, bald stehen sie dicht gedrängt, bald sind sie nur locker verbunden. Die Läppchen setzen sich wieder deutlich aus kleineren zusammen, so dass die Struktur an den Bau der Lymphdrüsen erinnert. Ueberall findet sich eine grosse Ueberschwemmung von Rundzellen, welche oft durch ihre Ausdehnung den feineren Bau des Gewebes unkenntlich macht. In der Mitte der Grundläppchen erkennt man bald einzeln, bald in kleinen Gruppen vorkommende konzentrische Zellen, die Hassalschen Körperchen, welche die Natur dieses Tumors als eine stark hyperplastische Gl. thymus ausser Frage stellen.

III. Fall: Beschreibung eines Gefrierschnittes aus der Sammlung der Kgl. chirurg. Klinik zu Berlin.

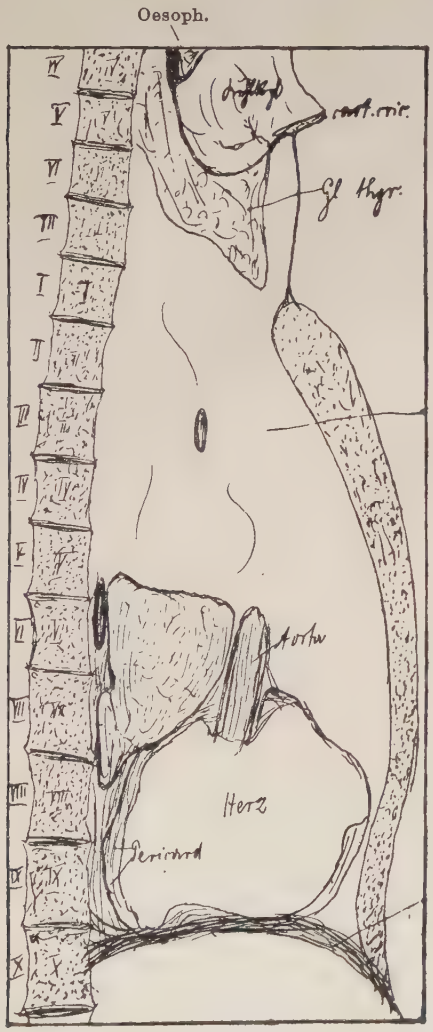

Gefrierschnitt aus der Sammlung der Kgl. chirurg. Klinik zu Berlin.

Der in der Medianlinie durch eine männliche Leiche geführte Sagittalschnitt lässt folgendes erkennen an der als Gefrierschnitt erhaltenen linken Thoraxhälfte: der ganze Thoraxraum ist von einem Tumor eingenommen, der von gelblich weisser Farbe und ziemlich fester Konsistenz ist. Derselbe beginnt oben an der cart. cricoïdea und an dem unteren Rande der Schilddrüse und reicht vorn bis an das Sternum, hinten bis an die Wirbelsäule, hier liegt er derselben fest an und verläuft vom oberen Rande des VI. Halsw. bis zum unteren R. d. IV. Brustwirbels. Jetzt geht seine untere Grenze nach vorn und zugleich etwas nach unten, so dass er in der Höhe des V. Brustw. 3 cm von der Wirbelsäule entfernt ist, von dieser Stelle verläuft er schräg nach unten und vorn dem Brustbein zu, wo er mit einer Spitze am Ursprung des proc. ensiformis endigt. An seiner Vorderseite wird der Tumor begrenzt von den Mm. sternohyoideus und sternothyreoïdeus, dann weiter durch das Brustbein, mit dem er in seiner ganzen Ausdehnung fest verwachsen ist.

Die grösste Länge der Geschwulst beträgt auf dem Durchschnitt 15 cm, die grösste Breite (in der Höhe des IV. Brustw.) 6 cm, weiter unten dagegen nur 3—2,5 cm.

Der Raum zwischen dem Brustbein und der Wirbelsäule ist von dem Tumor vollständig in der genannten Ausdehnung ausgefüllt, die linke Lunge ist vollkommen nach aussen verdrängt. Auf dem Durchschnitt ist von ihr nur ein kleines Dreieck zu sehen, dessen Basis dem unteren Rande des Tumors, wo dieser von der Wirbelsäule nach vorn abbiegt, aufliegt und dessen Spitze nach unten und hinten bis zum unteren Rande d. VII. Brustw. reicht.

Von dem Oesophagus ist auf dem Durchschnitt ein 2 cm langes Stück in der Höhe des IV. Halsw. zu sehen, er ist gänzlich komprimiert, dagegen kann man vom Kehlkopf aus mit einer Sonde in die völlig vom Tumor umschlossene Trachea eindringen, wobei der Sondenknopf in einer Oeffnung vor dem VI. Brustw. wieder hervortritt.

Das Herz ist stark nach unten gedrängt und reicht

vom VII. bis zum unteren Rand des IX. Brustw., es füllt auf dem Durchschnitt den Raum zwischen Sternum und Wirbelsäule vollständig aus. Vom Herzen ist die Aorta etwa 3 cm nach oben zu verfolgen, dann verschwindet sie in der Tumormasse, jedoch ist an der Höhe des III. Brustw. ein allerdings etwas komprimiertes Gefässlumen, das wahrscheinlich die Aorta ist — denn man fühlt eine von hier eingeführte Sonde in dem sichtbaren Stück der Aorta — zu sehen.

Das Zwerchfell reicht vom proc. ensif. bis zum oberen Rande des X. Brustw., darunter liegt die Leber, welche so tief durch den Tumor gedrängt ist, dass ihr unterer Rand bis zum III. Lendenwirbel hinabgeht.

Mikroskopisch erweist sich auch dieser Tumor als ein typisches Rundzellensarkom, seine Präparate gleichen genau den in Fall I beschriebenen.

Was nun die Genese und Ausbreitung der Mediastinaltumoren betrifft, so sind in der sehr reichhaltigen Litteratur viele den 3 von mir oben beschriebenen ähnliche Fälle vorhanden.

Die erste Frage ist: Wo kommen die Mediastinaltumoren her, sind sie nur sekundär oder kommen auch primäre vor und wo nehmen diese ihren Ursprung?

Einige leiten ihren Ursprung her vom Bindegewebe oder den Lymphdrüsen des vorderen Mediastinums, andere führen sie auf eine persistierende Thymusdrüse zurück. Besonders eifrig tritt für diese Art von Genese Letulle in seiner Arbeit „Thymus et tumeur malignes du médiastin antérieur“ ein. Er kommt auf Grund von 8 von ihm beobachteten Fällen zu dem Schluss, dass diese Tumoren nur von der Thymusdrüse ausgegangen sein können. Auffallend und absonderlich ist ihm die Entstehung der Tumoren in einer Körperregion, welche von den Anatomen nur ein virtueller Hohlraum genannt wird und wo ausser den Gefässen nichts liegt wie die Thymus und einige Lymphdrüsen. Abgesehen von der Histologie führt er für die Entstehung der von ihm beobachteten 8 Tumoren, die ausser 2

Carcinomen Lymphadenome und Sarkome sind, entwicklungsgeschichtliche Gründe an und erklärt auch die Morphologie der Tumoren durch die Verschiedenheiten, welche in dem Wachsen und der mehr oder weniger frühen Rückbildung der Thymus vorherrschen. Vom Standpunkt der Entwicklungsgeschichte aus bildet die Gegend der Thymusdrüse einen wichtigen locus minoris resistentiae. Bis in die Pubertätszeit hinein löst ein Involutionsprozess allmählich die Thymus auf. Da nun Letulle unter seinen Geschwülsten auch epitheliale hat und die Thymus das einzige im vord. Mediastinum liegende mit Epithel versehene Organ ist, so nimmt er auf Grund seiner mikroskopischen Befunde die Entstehung von der Thymus an. Er erkennt in der Lokalisation der Tumoren hinter dem Sternum keinen blinden Zufall mehr, sondern die Ausführung eines pathologischen Gesetzes, das lautet: Der Krebs (cancer) droht mit Erscheinung eines ungeheuren, zügellosen Wachstums der epithelialen Elemente allen Drüsen des Organismus, am meisten jedoch zur Zeit ihrer anatomisch-physiologischen Involution und kommt zu dem Schluss: la loge supérieure du médiastin antérieur est le siège de prédilection des cancers primitifs du médiastin.

Virchow nennt als charakteristisch für Lymphosarkome die Persistenz der Elemente und das progressive, zuweilen höchst akute Wachstum der Geschwulst. Er unterscheidet weiche und harte Lymphosarkome, erstere sind häufiger und haben als wesentliches Merkmal die charakteristische Zellwucherung. Die Zellen ähneln manchmal sehr den gewöhnlichen Lymphzellen, nur die höhere Entwickelung der zelligen Teile unterscheidet das Lymphosarkom vom Lymphom. Die Lymphosarkome besitzen grosse Aehnlichkeit mit den Carcinomen, insofern ein deutlich alveolärer Bau mit zelligem Inhalt der Alveolen vorhanden ist, doch sind diese Zellen nicht epithelial, nach einem in der Regel längeren nun hyperplastischen Stadium nehmen indessen die Lymphosarkome oft maligne Eigenschaften an, nicht nur schreitet die Erkrankung von Drüse zu Drüse fort, sondern die Wucherung wird auch heteroplastisch.

Ueber das Verhältnis der Thymusdrüse zu den Mediastinalgeschwülsten äussert sich Virchow dahin, dass eine persistierende Thymus in eine Hyperplasie übergehen kann, die nach und nach den lymphosarkomatösen Charakter annimmt. Es sind dies Geschwülste, welche sich durch ihre weichere markige Beschaffenheit und ihren mehr gleichförmigen Bau von den Lymphosarkomen der Lymphdrüsen unterscheiden. Sie füllen den oberen und vorderen Mediastinalraum gleichmässig aus, reichen nach oben bis zum unteren Rand der Schilddrüse, nach unten bis weit über den Herzbeutel, haben mehr glatte Gestalt und erreichen kolossalen Umfang. Mikroskopisch bestehen sie aus ganz kleinen Rundzellen mit verhältnismässig grossen Kernen. Metastasen haben sie in entfernteren Organen, besonders Lungen, Leber, Milz, diese sind von demselben Habitus wie die Muttergeschwülste.

Um den Ursprung der Tumoren im vorderen Mediastimum von einer persistierenden Thymus beweisen zu können, müsste man eigentlich einige noch nicht degenerierte Reste derselben auffinden können. Dies ist jedoch in den meisten Fällen unmöglich, da die Tumoren naturgemäss in ihrem weiteren Wachstum auf ganz andere Gewebe übergreifen, als dass man die primäre Entwickelung auf dem Boden der Thymus noch feststellen könnte, indessen soll man sich nach Riegel nicht abhalten lassen, trotzdem an die Entstehung solcher Tumoren auf dem Boden der Thymus zu denken, denn bisweilen gelingt es auch in schon weiter fortgeschrittenen Fällen die für die Thymusdrüse so charakteristischen konzentrischen Körperchen, die Hassalschen Körperchen, an einzelnen Stellen zu finden bei sonst ganz gleicher histologischer Struktur, sodass also diese Stellen noch nicht die Entwickelung erlangt haben wie jene, wo die Hassalschen Körperchen schon verschwunden waren.

Oser berichtet von einem Medastinaltumor, dabei lag „die 2 faustgrosse Geschwulst im oberen Abschnitt des vorderen Med. als wie an Stelle der Thymusdrüse getreten, deren Gestalt sie wenn auch in etwas vergrössertem Mass-

stabe nachahmte", Sekundärknoten von derselben Beschaffenheit fanden sich im Pericard und in der Pleura. Hassalsche Körperchen fanden sich nur vereinzelt vor, dagegen erwiesen sich bei der Präparation die Arterien des Mediastinaltumors analog den Arterien einer Gl. thymica.

Erwähnt zu werden verdient aus Anlass der Frage nach dem Ursprung der Mediastinaltumoren eine Arbeit von Grawitz, welche das Ergebnis der Sektionen zweier an plötzlichem Erstickungstod gestorbenen Kinder bringt. In beiden Fällen zeigte sich bei der Sektion unter dem Brustbein eine Thymus von ungewöhnlicher Grösse, welche den grössten Teil des Herzbeutels überdeckte und beiderseits ziemlich hoch am Halse gegen die Schilddrüse hinaufragte.

Neben vielen anderen in der Litteratur erwähnten Fällen von Mediastinaltumoren, unter denen u. a. Bienwald auf den Zusammenhang mit der Thymus aufmerksam macht, will ich die Arbeit von Kalisch „über maligne Neoplasmen im vorderen Med." nicht unerwähnt lassen. Derselbe veröffentlicht 6 Fälle, von denen, wie er hervorhebt, 4mal das Neoplasma im vorderen Med. selbst oder in seiner nächsten Begrenzung zur Entwickelung kam und durch lange Zeit als einziger Krankheitsherd bestand, somit als primäre Neubildung angetroffen werden konnte. Nach genauer Durchsicht der publizierten Fälle von carcinomatösen und sarkomatösen Neubildungen im Mediastinalraum spricht er sich dahin aus, dass die malignen Neoplasmen daselbst ebenso oft primär wie sekundär auftreten können.

Dardignac und Pflanz führen je einen Fall von Dermoïdcysten im vorderen Med. an, die zur Operation kamen. Pflanz citiert dann 24 in der Litteratur niedergelegte Beobachtungen über Dermoïdcysten im Med., wobei er der Frage nach deren Genese nähertritt. Die Entwickelungsgeschichte der Thymus ausführlich schildernd kommt Verf. zu dem Schluss, dass die Dermoïdcysten abgeleitet werden können von den Kiemenspalten und zwar mit Rücksicht auf die Bildung des Thymus, eines Derivats der Kiemen-

spalten. Zwischen Ektoderm und Thymus besteht ein inniger Zusammenhang: die Verschlussmembran zwischen äusserer Kiemenspalte und innerer Schlundtasche ist an der 3. Kiemenspalte sehr dünn, sodass hier das äussere und innere Keimblatt miteinander verschmelzen. Der ektodermale Epithelkörper ist also direkt an die Thymusanlage gelagert, er verwächst mit ihr und wird von ihr aufgenommen. Verf. ist der Ansicht, dass dieser epitheliale Rest in gewissen Fällen nicht verschwindet, sondern bei der weiteren Entwicklung des Thymus in den Brustraum hinabsteigt und sich hier im Med. zu einer Dermoïdcyste entwickelt.

Neuerdings veröffentlicht Rieger in seiner Arbeit über die Beziehungen von Lymphosarkom und Tuberkulose 2 Fälle von Lymphosarkomen, in denen an einigen Stellen Verkäsung und Tuberkelbazillen gefunden wurden. Aus diesen und einigen ähnlichen Fällen aus der Litteratur zieht Rieger den Schluss, dass der Tuberkelbazillus die mannigfaltigsten Veränderungen hervorzurufen imstande sei: „der Tuberkelbazillus erzeugt die gewöhnlich durchaus gutartigen skrophulösen Drüsenschwellungen des Kindesalters, er macht ferner, zuweilen schon in früher Jugend, bösartige Lymphome, er vermag auch beim Erwachsenen riesige Tumoren von sehr bösartigem Wesen hervorzurufen, die gelegentlich zu echter Metastasenbildung führen.“ Nach seiner Ansicht ist der Tuberkelbazillus sowie Verkäsung in lymphosarkomatösen Drüsen garnicht so selten zu finden, tuberkulöse Lymphdrüsenschwellungen können daher sehr wohl malignen Charakter annehmen und zu Lymphsarkomen werden.

Die Zusammenstellung der in der Litteratur mitgeteilten mikroskopischen Befunde bei Mediastinaltumoren ergiebt, dass es sich in den meisten Fällen wie auch in unserem Fall I und III um ein Lymphsarkom handelt. Dieses hat gewöhnlich ein feines Stroma, das häufig an einzelnen Stellen durch die massenhafte Zusammenlagerung von Rundzellen vollständig verdeckt wird, sodass das Netzwerk erst

bei Schüttelpräparaten sichtbar wird, bisweilen ist jedoch das lymphadenoïde Gewebe sehr schön zu erkennen, besonders, wenn es, wie in Fall I, bis an die Peripherie herantritt. In dem Stroma liegen dann zahlreiche Rundzellen mit grossen bläschenförmigen Kernen und wenig Protoplasma, manche Autoren haben indessen in dem Bau der Zellen eine grosse Mannigfaltigkeit beobachtet, die Rundzellen zogen sich vielfach in die Länge und wurden zu Spindelzellen, zwischen diesen beiden Formen kamen die mannigfaltigsten Uebergangsformen vor. Hassalsche Körperchen waren in vielen Fällen sichtbar, in anderen dagegen bei sonst ganz gleicher mikroskopischer Struktur wieder nicht. Fettzellen und Wanderzellen wurden verschiedentlich beobachtet, dagegen dürften verkäste Stellen in den Tumoren, wie sie Rieger beschreibt, zu den grossen Seltenheiten gehören, sie würden auch den Darstellungen Virchows über Lymphosarkom, das sich durch die Persistenz der Elemente auszeichnet, widersprechen. Bisweilen, wie in unserem Fall I, erinnerte die mikroskopische Struktur an den Bau der Lymphdrüsen, man findet dann einen deutlichen lobulären Bau der Geschwulst, wobei die einzelnen lobuli wieder aus kleineren durch lockeres Bindegewebe getrennten Läppchen bestehen, auch hier ist das feine Gerüst häufig durch die grosse Ueberschwemmung mit Rundzellen schwer erkennbar.

Die meist vorhandenen Sekundärknoten haben fast immer genau denselben mikroskopischen Bau wie die Hauptgeschwulst.

Können nun solche Mediastinaltumoren, wie die beschriebenen Fälle, aus einer persistierenden Thymusdrüse hervorgehen? Um dies zu ermitteln, müssen wir uns zunächst die Entwickelungsgeschichte der Thymusdrüse vergegenwärtigen. Wie Hertwig in seinem Lehrbuch der Entwickelungsgeschichte angiebt, nimmt die Thymus ihre Entstehung aus dem Epithel der 3. Schlundspalte, nach His aus dem Epithel des sinus cervicalis. Einen eigentümlichen Charakter gewinnt die ursprünglich epitheliale Anlage da-

durch, dass sie von einwucherndem cytogenem Bindegewebe durchwachsen wird. Erstens wandern Lymphzellen in grosser Menge zwischen die Epithelzellen ein, zweitens wird die Epithelwucherung von Bindegewebe, in welchem es zur Bildung von Lymphfollikeln kommt, nach allen Richtungen durchsetzt und in kleinen Partien aufgelöst, es wird also, indem auch die epithelialen Bestandteile den Charakter von Lymphzellen annehmen, eine Gleichartigkeit zwischen der ursprünglichen Anlage und den hinzutretenden neuen Bestandteilen erzeugt. Hierdurch gewinnt die Thymus das Aussehen eines lymphoïden Organes, in welchem sich Epithelreste zum Teil noch in sehr kleinen kugligen Partieen als Hassalsche Körperchen erhalten. Auf einem noch späteren Entwickelungsstadium entstehen im Organ unregelmässige mit molekularen Körnern erfüllte Höhlen durch Zerfall von Lymphzellen und doch hie und da stattfindende Einschmelzung des retikulären Bindegewebes.

Der Thymusschlauch schliesst nun nur einen sehr engen Hohlraum ein, besitzt dagegen eine dicke aus vielen länglichen Epithelzellen zusammengesetzte Wandung. Er wächst dann nach abwärts dem Herzbeutel entgegen und beginnt an diesem Ende zahlreiche, rundliche Seitenäste zu treiben. Die Sprossung greift dann weiter auf das entgegengesetzte Ende des ursprünglich einfachen Drüsenschlauchs, bis das ganze Organ den eigentümlichen lappigen Bau eingenommen hat. Zugleich geht auch eine histologische Metamorphose vor sich. Lymphoïdes Bindegewebe und Blutgefässe wachsen in die dicken Epithelwandungen hinein und vernichten allmählich das einer acinösen Drüse gleichende Aussehen. Die lymphoïden, aus der Umgebung stammenden Elemente gewinnen mehr und mehr die Oberhand, die Epithelreste sind schliesslich nur noch in den Hassalschen konzentrischen Körperchen zu finden. Die ursprünglich von der Einstülpung vorhandene Höhle geht verloren und dafür erscheinen später neue, wohl durch Erweiterung des Gewebes entstehende, unregelmässige Hohlraumbildungen.

Das weitere Schicksal der Thymus beim Menschen lässt zwei Perioden, eine der fortschreitenden und eine der rückschreitenden Entwickelung erkennen. Die erste Periode reicht etwa bis ins zweite Lebensjahr hinein: die Thymus der linken und rechten Seite rücken bei ihrer Vergrösserung in der Medianebene dicht zusammen und verschmelzen hier zu einem unpaarigen, lappigen Organ, dessen doppelter Ursprung sich nur noch dadurch kundgiebt, dass es gewöhnlich aus zwei durch Bindegewebe getrennten Seitenhälften zusammengesetzt ist, es liegt vor dem Herzbeutel und den grossen Gefässen und verlängert sich oft nach oben in 2 Hörner, welche bis zur Schilddrüse reichen. Die einzelnen Läppchen der Thymus bestehen aus adenoïdem Gewebe, welches in der Peripherie dichter als im Centrum entwickelt ist, sodass man einen dunkleren Rindenteil von einer helleren Marksubstanz unterscheiden kann, in letzterem befinden sich in wechselnder Anzahl die konzentrisch gestreiften Körperchen von 15—180 μ Durchmesser. Die zweite Periode zeigt uns das Organ in rückschreitender Metamorphose, die meist zu einem vollständigen Schwunde führt.

In der Zeit, wo die Thymus am meisten entwickelt ist, etwa vom 9. Monat bis Ende des 2. Lebensjahres, liegt die Drüse hinter dem manubrium sterni, lose mit der Haut und etwas fester mit dem Herzbeutel verbunden und bedeckt somit die grossen Gefässe und einen Teil des linken Herzens, wobei der untere Zipfel bisweilen etwas herabragt. Beiderseits wird sie von den Lungenrändern und vom N. phrenicus eingefasst. Histologisch ist die Drüse als eine Anhäufung von Lymphbehältern anzusehn.

Es ist schon früheren Beobachtern aufgefallen, dass der Rückgang der Drüse beim Menschen grosse individuelle Schwankungen aufweist, so kann die Thymus im 6. oder 7. Lebensjahr noch kräftig sein, ja Waldeyer und Krause fanden das Organ noch bis zum 40. Lebensjahr. Das Schwinden kommt unter Zunahme von Bindegewebe, konzentrischen Körperchen und Fettkörnchen infolge Schwundes

ihrer Gefässe zustande, sodass man die Thymus nach dem 40. Lebensjahre kaum findet.

Auf Grund dieser Entwicklung der Thymus ist es erklärlich dass sowohl Carcinome als auch Lymphosarkome von der persistierenden Thymus ihren Ursprung nehmen, je nachdem die epithelialen Reste oder die sekundär auftretenden Lymphzellen vorwiegend sind, die Tumoren müssen in ihrer Morphologie beeinflusst werden durch die Verschiedenheiten, welche in dem Wachstum und in der mehr oder weniger frühen Rückbildung der Thymus vorherrschen. Die Bedingungen für das Wachsen eines Carcinoms und anderer epithelialer Geschwülste auf dem Boden der Thymus sind durch die epitheliale Anlage des Organs gegeben, ein Lymphosarkom wird entstehn, wenn eine persistierende Thymus in eine Hyperplasie übergeht, die nach und nach lymphosarkomatösen Charakter annimmt. Berücksichtigen wir ferner, dass viele Lymphosarkome im Mediastinum direkt auf dem Platze der ursprünglichen Thymus gefunden werden, dass, wie viele in der Litteratur beschriebene Fälle zeigen, sie auch „die Gestalt einer vergrösserten Thymus nachahmen", so dürfte für einen grossen Teil der primären mediastinalen Lymphosarkome, auch wenn bei ihrer Ausdehnung der Ausgangspunkt nicht mehr zu ermitteln ist und bei der vorgeschrittenen Umwandlung keine Hassalschen Körperchen mehr gefunden werden, der Ursprung ihrer Entstehung in der Thymusdrüse zu suchen sein. Wir kommen also zu dem Ergebnis, dass die im vorderen Mediastinum allerdings glücklicherweise selten vorkommenden Geschwülste, soweit sie nicht direkt vom Bindegewebe oder den Lymphdrüsen des Mediastinums entstehn, in der Hauptsache von der Thymusdrüse ihren Ausgang nehmen.

Nächst der Frage nach dem Ausgangspunkt der Mediastinaltumoren beansprucht das meiste Interesse die Art und Weise, wie die Tumoren sich ausbreiten und ob hierfür irgend welche Gesetze und Regeln sich aufstellen lassen. Naturgemäss hat auf die Ausbreitung der Tumoren einen wesentlichen Einfluss die Stelle ihres Ursprunges,

wenn diese ermittelt ist, so kann daraus auf jene ein Schluss gezogen werden.

Die in der Litteratur aufgeführten Fälle von Mediastinaltumoren lassen in den meisten Fällen eine ursprüngliche Lokalisation im oberen Teil des vorderen Mediastinum erkennen. In unserem I. Fall findet sich zwischen Sternum und Trachea ein harter, über kindskopfgrosser Tumor, der mit der Trachea fest verwachsen ist. Der Ausgang der Carotis dextra und Subclavia liegt innerhalb desselben, die l. Subclavia fest verwachsen an seiner Hinterfläche. Bei Fall II kommt der Tumor in der Höhe der 5. Rippe zum Vorschein, er liegt dem Sternum eng an und nimmt den vorderen und mittleren Teil der Brusthöhle ein. Nach oben reicht er der Trachea dicht anliegend bis zum unteren Rande der Thyreoïdea. Auf dem Gefrierschnitt (Fall III) beginnt die Geschwulst an der cart. cricoïdea und dem unteren Rande der Thyreoïdea und füllt den Rand zwischen Sternum und Wirbelsäule von oben bis zum 4. Brustwirbel vollständig aus, weiter unten hat sie in der Breite noch nicht diese Ausdehnung erreicht.

In dem von Riegel beschriebenen Fall liegt der sehr grosse Tumur im vorderen Mediastinum verwachsen mit Sternum, er reicht in einer Länge von 25 cm von der Kehlkopfgegend bis zum centrum tendineum, seine grösste Masse nimmt l. die Gegend des Herzbeutels ein, die Thyreoïdea ist zur Hälfte durch unregelmässig gestaltete Tumormassen ersetzt. Grützner schildert eine Geschwulst, welche im vorderen oberen Mediastinum liegt, die ganze Vorderfläche der r. und ein Teil der l. Lunge bedeckt und sich nach oben die Trachea überdeckend bis zur Thyreoïdea fortsetzt. Auch in dem von Bienwald ausführlich beschriebenen Tumor findet sich die Lokalisation desselben im oberen Teil des vorderen Mediastinum. Erwähnung verdient auch der Fall von Oser, wo in der r. Pleura zahlreiche taubeneigrosse Knoten sassen, dieselben waren offenbar Sekundärknoten von einer in Lage und Gestalt der vergrösserten Thymus entsprechenden im vorderen oberen Mediastinum sitzenden Geschwulst."

Was die 4 von Eger angeführten Tumoren betrifft, so war in Fall I der obere Teil des vorderen Mediastinum von Arcus Aortae bis an die Apertura Thoracis sup. und nach r. bis an die rechte Lunge von einem ziemlich weichen Tumor eingenommen, derselbe hält sich im allgemeinen auf der r. Seite der Luftröhre, l. Lunge frei. Fall II. Das vordere Med. ist in seinem oberen Teil von einem derben Tumor eingenommen, der bis in den 3. Intercostalraum hinabreicht, nach oben reicht er in der Mittellinie bis an die obere Brustapertur, ein Fortsatz geht links nach oben und aussen längs des oberen Lungenrandes bis an die grösste Konvexität der 1. Rippe, r. bis an die Mündung der V. anon. dextr. in die Ven. car. sup. In Fall III geht die faustgrosse Geschwulst um die Trachea und ist mit der r. Lunge verwachsen, auch ragt rechts der Tumorflügel 2 cm höher, die l. Lunge ist frei. Bei Fall IV endlich reicht der Tumor dicht hinter dem Sternum vom Ansatz der 1. Rippe bis zur 4. Rippe.

Unter den 6 von Kalisch publizierten Fällen hat sich das Neoplasma viermal im Mediastinum entwickelt und zwar teils von dem subperiostalen Bindegewebe des Sternum, teils von den mediastinalen oder bronchialen Drüsen, einmal auch vom Pericard, in einem Fall war die Geschwulst ausserhalb des Mediastinum ausgegangen aus der r. fossa supraclavicularis und hatte sich abwärts ins Mediastinum bis zur 2. Rippe gezogen.

Auch die von Letülle angefürten 8 Fälle zeigen im wesentlichen die Lokalisation der Hauptmasse der Geschwulst im oberen Teil des vorderen Mediastinum, merkwürdigerweise geht in 7 von seinen 8 Fällen die Geschwulst mehr auf die linke Seite des Thorax über. Meist sind die Tumoren mit dem hinteren Rande des Sternum fest verwachsen, ihre Ausdehnung ist verschieden, teils beginnt sie oben schon unter der Clavicula, teils liegen sie nur zwischen Aortenbogen, Carotis und Subclavia.

Wie also alle diese aus der Litteratur angeführten Beispiele von Mediastinaltumoren beweisen, liegen dieselben

zuerst meist im oberen Teile des vorderen Mediastinum und je kleiner sie noch sind und je weniger weit fortgeschritten, um so deutlicher lässt sich diese Lokalisation noch erkennen.

Eine weitere Frage ist die: Wie verbreiten sich die Tumoren, nachdem sie den oberen Teil des vorderen Mediastinum eingenommen haben, weiter? Und hier können uns wieder die aus der Litteratur gewählten Beispiele ausführlicher Beschreibungen von Mediastinaltumoren die Antwort geben. In unserem I. Fall legt sich der Tumor keilförmig nach unten auf den Herzbeutel, mit der Trachea ist er fest verwachsen und hat dieselbe fast bis zur Bifurkation säbelscheidenförmig gedrückt und an die Wirbelsäule gepresst. Das Herz ist soweit nach unten gedrängt, dass sich die Spitze am unteren Rande der 6. Rippe befindet. Während bei Fall II durch den dem Sternum eng anliegenden Tumor das Herz von der Brustwand nach hinten und unten abgedrängt, die Trachea nach hinten zusammengepresst ist und beide Lungen zurückgesunken sind, zeigt der Gefrierschnitt (Fall III) ebenfalls eine starke Veränderung des Herzens nach unten, dasselbe liegt in der Höhe des 7. bis zum unteren Rande des 9. Brustwirbels, die linke Lunge ist vollständig nach aussen verdrängt, der Oesophagus gänzlich, die Trachea etwas komprimiert, Zwerchfell und Leber nach abwärts getrieben, so dass letztere bis zum 3. Lendenwirbel hinabgeht.

Die von Riegel beschriebene Geschwulst reicht von der Kehlkopfgegend bis zum centrum tendineum, sie ragt nur zum kleineren Teil in das r. cavum pleurae, ihre grösste Masse liegt nach l. und nimmt die Gegend des Herzbeutels ein. Die Trachea ist nach r. gekrümmt. In dem von Grützner publizierten Fall geht der Tumor, der vorn die r. Lunge und einen Teil der l. Lunge bedeckt, an der r. Grenze der Lunge in die Tiefe hinab, durchsetzt mit der unteren Seite der Lunge fest verwachsen die r. Seite des Zwerchfells, die nach l. und unten ausgezogene Spitze des Tumors ist der von der Geschwulst durchsetzte Herzbeutel.

Auch die schon oben erwähnte noch ziemlich kleine Geschwulst Osers hatte Knoten im Pericard und in der Pleura beim Weiterschreiten bewirkt. Was die von Bierwald mitgeteilte Geschwulst betrifft, so erstreckte sich dieselbe bis zur Austrittsstelle der Aorta aus dem Herzbeutel, das Pericard war etwas nach innen vorgewölbt. Vom Herzen selbst war das obere Drittel von der Geschwulst bedeckt, deren untere Grenze von einem Lungenhilus zum anderen über die Mitte des Herzens ging.

Von den 4 von Eger beschriebenen Mediastinaltumoren ist für unseren Zweck folgendes zu entnehmen:

Fall I: Von dem Tumor ragen vom Ursprung der grossen Gefässe 4 cm abwärts in den Herzbeutel knollige Tumormassen, nach unten reicht er bis in die Gegend der Lungenwurzel, das Herz selbst liegt ziemlich horizontal. Fall II: In der Herzmuskulatur unter dem Herzbeutel knollige Massen, die äussere Wand des l. Vorhofs eingestülpt, die Aorta umwuchert. Aus Fall III und IV ist zu entnehmen, dass der Tumor zwischen die Lungen gewachsen ist, in einem Fall fest verwachsen mit der r. Lunge, wobei die Trachea und die Bronchien verengt sind, die Lungen sind nach oben gedrängt.

Auch die 6 von Kalisch geschilderten Fälle stimmen im wesentlichen mit den oben erhaltenen Ergebnissen überein, in dem 1. Fall ging der Tumor über auf die Bronchialdrüsen und das Pericard, „die analogen Neubildungen in der Muskelsubstanz des Herzens, der Gl. thyr. und dem l. Leberlappen schienen ihrer histologischen Beschaffenheit nach die relativ jüngeren Produkte“. In 2 anderen Fällen partizipierte der Herzbeutel und das Herz selbst an der Neubildung, letzteres war in hohem Grade dilatiert. Besonders lehrreich ist der Fall VI, hier war das Herz selbst mit dem Pericard durch straffe Massen verwachsen, von den callösen Neubildungen fest verschlossen, r. oben auf dem Herzen sass ein faustgrosser Sack.

Um endlich die von Letulle gegebenen Fälle nicht zu vergessen, so waren meistenteils die Tumoren in das

Pericard und die Lungen gewachsen. In Fall I war die r. Lunge nach aussen gedrängt, das Herz lag horizontal auf dem Zwerchfell, in Fall II ruhte die Spitze des Tumors der in den l. oberen Lungenlappen sich verbreitet hatte, auf der des Zwerchfells, in Fall IV war das Pericard infiltriert, das Herz nach unten und l. gedrängt, bei Fall V nahm der Tumor die vordere Fläche des Pericards ein, mit ihm verwachsen reichte er bis auf die vordere Fläche des Herzens.

In fast sämtlichen Fällen kamen durch die Ausbreitung der Tumoren im Thoraxraum die schwerwiegendsten Komplikationen dazu: Trachea und Oesophagus wurden mehr oder weniger komprimiert, die grossen Gefässe, besonders die Venen, ergriffen, thrombosiert, ihre Wandungen durchsetzt oder das Lumen ganz verengt, die in der Brusthöhle verlaufenden Nerven durch die Geschwulst umwachsen, so dass sie häufig darin ganz aufgingen.

Fassen wir daher die soeben über die Ausbreitung der Tumoren im Thorax erhaltenen Resultate zusammen, so bekommen wir als II. Gesetz: Die im oberen Teil des vorderen Mediastinum entstandenen Tumoren breiten sich nach unten auf und vor das Pericard aus, die Lungen werden bald auf der einen, bald auf der anderen Seite excentrisch verdrängt, das Herz wird nach unten geschoben und nimmt häufig horizontale Lage ein.

Zeigte bisher die Ausbreitung der Tumoren im vorderen Mediastinum eine grosse, fast möchte ich sagen typische Regelmässigkeit, so lässt sich das von ihrem weiteren Verlaufe nicht mehr in dem Umfange sagen. Zwar finden wir in den meisten in der Litteratur erwähnten Fällen übereinstimmend sekundäre Knoten in der Lunge und in der Pleura, welche häufig daselbst zu Verwachsungen führen, allein Pericard, Herz, Lunge und Pleura bleiben nicht die einzigen von der weiteren Ausdehnung betroffenen Stellen. So liegen in der von Riegel beschriebenen Geschwulst mehrere Knoten auf der Oberfläche der r. Niere, ebenso befindet sich vor der l. Nebenniere eine aus mehreren Knollen zusammengesetzte Tumormasse, desgleichen ist in

dem Weinlechnerschen Fall der Niere sowie die Milz mit ergriffen. Oefter als in diesen Organen kommen Sekundärknoten in der Leber vor, auch das Zwerchfell ist bisweilen durchwachsen. Nach oben hin verbreiten sich die Tumoren gewöhnlich in die Gl. thyreoïdea, die dann häufig durch Geschwulstmassen ersetzt ist, auch in die Achselhöhlen und Supraclaviculargruben dringen die Geschwulstknoten vor.

Naturgemäss erfolgt die weitere Verbreitung der malignen Mediastinaltumoren durch die Lymphdrüsenbahnen, daher sind häufig, wenn die Geschwulst noch kleiner ist, die Tracheal- und Bronchial-, sowie die Mediastinaldrüsen geschwollen, später werden dann die cervicalen Drüsen, die Drüsen in den Achselhöhlen und Supraclaviculargruben ergriffen. Küster erwähnt für diese Art der Verbreitung ein typisches Beispiel:

„Im manubrium sterni lag eine faustgrosse Geschwulst, die Lymphdrüsen zu beiden Seiten des Halses waren kettenartig geschwollen.“ Ganz besonders hervorheben möchte ich aber die Ausbreitung der Tumoren entlang dem Verlaufe der Gefässe, besonders der Venen, worin alle Beobachter übereinstimmen.

Werfen wir nunmehr einen kurzen Rückblick auf unsere Resultate, so glaube ich meine bisherigen Erörterungen dahin zusammenfassen zu können.

Die im vorderen Mediastinum vorkommenden Tumoren breiten sich zunächst im oberen Teil desselben aus, gehn gewöhnlich über das Pericard, verdrängen Herz und Lunge, schliesslich erfolgt ihre Ausdehnung durch die Lymphbahnen, wobei sie besonders dem Laufe der grossen Gefässe folgen, sie können in die Lunge und Pleura, aber auch in die Schilddrüse, die Leber, Niere und Milz vordringen und dabei oft kolossale Ausdehnung erreichen.

Sie kommen fast ebenso häufig primär wie sekundär vor, erstere gehn aus von einer persistierenden Thymus, vom Bindegewebe oder den Lymphdrüsen.

Zum Schluss ist es mir eine angenehme Pflicht, Herrn Geh. Medicinalrat Prof. Dr. v. Bergmann für die gütige Ueberlassung der 3 Fälle, Herrn Dr. Lexer für die liebenswürdige Durchsicht und Unterstützung bei der Arbeit meinen aufrichtigsten Dank auszusprechen.

Litteratur.

Bienwald: Beiträge zur Kenntnis der Thymusgeschwülste I. D. Greifswald 1889.

Deutsche med. Wochenschrift 1877. (Bockenheimer) 1888. (Grawitz) 1896.

Gegenbauer, Lehrbuch der Anatomie, II. Bd.

Feinberg: Berl. klinische Wochenschrift, 1869.

Gerhard: Handbuch der Kinderkrankheiten, 1893.

Grützner: Ein Fall von Mediastinaltumor durch ein Lymphosarkom bedingt. I. D. Berlin 1869.

Fischer: Beiträge zur Pathologie der Thymusdrüse, Arbeiten aus der Bergmannschen Klinik. 1897.

Fütterer: I. D. Würzburg, 1883.

Eger: Zur Pathologie der Mediastinaltumoren, I. D. Breslau 1872.

Hertwig: Lehrbuch der Entwicklungsgeschichte.

Kalisch: Ueber maligne Neoplasmen im vord. Mediastinum. (Prager Vierteljahrsschrift, 1868).

Küster: Berl. klinische Wochenschrift, Bd. XX.

Letulle: Thymus et tumeurs malignes du métiastin antérieur.

Pflanz: Ueber Dermoïdcysten des vord. Mediastinum. (Centralblatt f. Chirurgie, 1897.)

Oser: Wiener med. Presse, 1878, Bd. XIX.

Riedinger: Verletzungen und chirurgische Krankheiten des Thorax und seines Inhalts.

Riegel: Zur Pathologie und Therapie der Mediastinaltumoren. (Virchows Archiv, 1870, Bd. 49.)

Rieger: Ueber die Beziehungen zwischen Lymphosarkom und Tuberkulose. (Archiv f. klin. Chirurgie, Bd. 50.)

Stöhr: Histologie.

Tillmanns Lehrbuch der speziellen Chirurgie, Bd. I.

Weinlechner: Wiener medizin. Wochenschrift, 1882.

Virchow, Geschwülste, Bd. II.

Thesen.

I.

Bei gesicherter Diagnose Mediastinaltumor ist von einer Tracheotomie abzusehn.

II.

Auf Geisteskrankheit suspecte Soldaten sind einer Irrenheilanstalt zu längerer Beobachtung zu überweisen.

III.

Bei Prostatahypertrophie ist die Hauptsache der Behandlung eine regelmässige Ausspülung der Blase.

Lebenslauf.

Verfasser dieser Arbeit, Fritz Richard Becker, evang. Konfession, Sohn des zu Brandenburg a. H. verstorbenen Rektors und Schulinspektors Becker, wurde daselbst am 19. Oktober 1876 geboren. Seine wissenschaftliche Vorbildung erhielt er auf dem Gymnasium seiner Vaterstadt, das er zu Michaelis 1894 mit dem Zeugnis der Reife verliess. Am 20. Oktober desselben Jahres wurde er in die jetzige Kaiser Wilhelms-Akademie für das militärärztliche Bildungswesen aufgenommen.

Seiner Dienstpflicht mit der Waffe genügte er vom 1. April bis 1. Oktober 1895 bei der 7. Kompagnie des Garde Füsilier Regts. zu Berlin.

Am 4. November 1896 bestand er die ärztliche Vorprüfung, am 1. Juli 1898 das Tentamen medicum und am 8. Juli das Examen rigorosum.

Während seiner Studienzeit besuchte er die Vorlesungen, Kliniken und Kurse folgender Herren:

v. Bergmann, Blasius, Du Bois-Reymond (†), Engler, Ewald, Fischer, Fränkel, Frey, Gerhardt, Goldscheider, Grawitz, Gurlt, Gusserow, Hertwig, Heubner, Jolly, Israël, R. Köhler, König, Köppen, Lesser, Lexer, v. Leyden, Liebreich, Olshausen, Rubner, Salkowski, Schweigger, Schwendener, Schweninger, Schulze, Sonnenburg, Strassmann, Stumpf, Thierfelder, H. Virchow, R. Virchow, Waldeyer, Warburg.

Allen diesen Herren, seinen hochverehrten Lehrern, spricht der Verfasser an dieser Stelle seinen ehrerbietigsten Dank aus.